



FAKULTNÍ NEMOCNICE®
OLOMOUC



NÁRODNÍ TELEMEDICÍNSKÉ CENTRUM

SMART Region eHealth

Praktické příklady realizovaných opatření v Olomouckém kraji

TELEMEDICÍNA

eHEALTH

PLICNÍ KLINIKA

KARDIOLOGICKÁ KLINIKA

DĚTSKÁ KLINIKA

PSYCHIATRICKÁ KLINIKA

PODPŮRNÝ A PALIATIVNÍ TÝM

A DALŠÍ

Intervence, které podpořil Olomoucký kraj:

OČNÍ KLINIKA - teleoftalmologie

Screening glaukomu v ambulancích praktických lékařů, optikách, jiných odborných ambulancích..

Fundus kamera, Měření NOT, dotazník

Gestační diabetes

Měření glykémie, váhy, sledování kalorického příjmu, digitalizace a sledování dat a komunikace s lékařem.

Glukometr, váha, fit náramek, tablet, dotazník

HLAVNÍ CÍLE A ZAMĚŘENÍ

Podpořit další začlenění výsledků telemedicínských intervencí do specifických telemedicínských výstupů NPO a další rozvoj ve spolupráci s odbornými společnostmi a komorami.

Další vývoj uživatelsky přívětivé, nativní aplikace apod.

Další práce v rámci zastřešující pracovní skupiny "eHealth", která může pomoci spojit výstupy více projektů nebo nastartovat nové.

Oční pozadí - detail požadavku

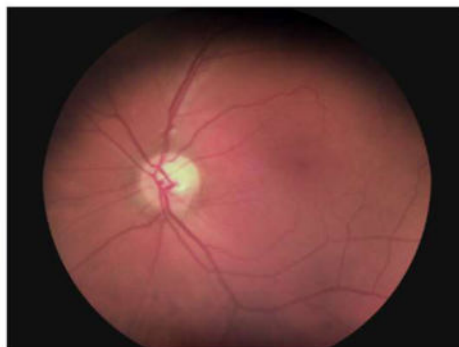Vloženo: 1. 10. 2022 18:58 (Bc. Jitka Dulajová)

PACIENT - RČ
521209126

PACIENT - TELEFON
732179072

Levé oko

INTRAOKULÁRNÍ TLAK
9.7 mmHg

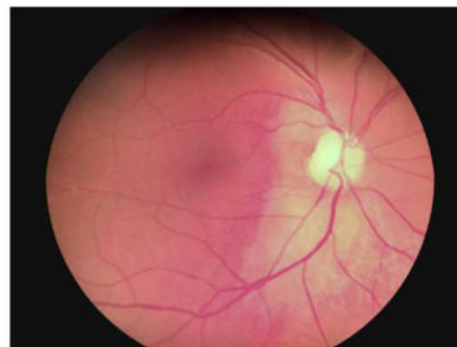

MUDr. Marta Karhanová, Ph.D., FEBO:
2. normotenzní glaukom (norm. NOT + susp. terč)

MUDr. Eva Mičáková:
0. Norm. (norm. NOT + norm. terč)

Pravé oko

INTRAOKULÁRNÍ TLAK
13 mmHg



MUDr. Marta Karhanová, Ph.D., FEBO:
2. normotenzní glaukom (norm. NOT + susp. terč)

MUDr. Eva Mičáková:
0. Norm. (norm. NOT + norm. terč)



INSERTED	PATIENT	LEFT EYE	RIGHT EYE	QUESTIONS	ANSWERS
1/10/2022 3:25 p.m.	Bc. Jitka Dulajová	Pressure: 9.5 mmHg MD Marta Karhanová, Ph.D., FEBO (S. Norm. (norm. NOT + norm. target)) MD Eva Mičáková (S. Norm. (norm. NOT + norm. target))	Pressure: 11.2 mmHg MD Marta Karhanová, Ph.D., FEBO (S. Norm. (norm. NOT + norm. target)) MD Eva Mičáková (S. Norm. (norm. NOT + norm. target))	Score: 1 Display	MD Marta Karhanová, Ph.D., FEBO Focal choroidal inflammation MD Eva Mičáková Focal choroidal inflammation
10/3/2022 3:21 p.m.	Bc. Jitka Dulajová	Pressure: 12.3 mmHg MD Marta Karhanová, Ph.D., FEBO (S. Norm. (norm. NOT + norm. target)) MD Eva Mičáková (S. Norm. (norm. NOT + norm. target))	Pressure: 11.7 mmHg MD Marta Karhanová, Ph.D., FEBO (S. Norm. (norm. NOT + norm. target)) MD Eva Mičáková (S. Norm. (norm. NOT + norm. target))	Score: 1 Display	MD Marta Karhanová, Ph.D., FEBO Focal choroidal inflammation MD Eva Mičáková Focal choroidal inflammation



Hodnotili dva lékaři – glaukomoví
specialisté - nezávisle na sobě, 4 možné
výsledky:

normální nález

susp. oční hypertenze (NOT >21 mm Hg)

susp. glaukom (NOT >21 mm Hg, susp.
papila)

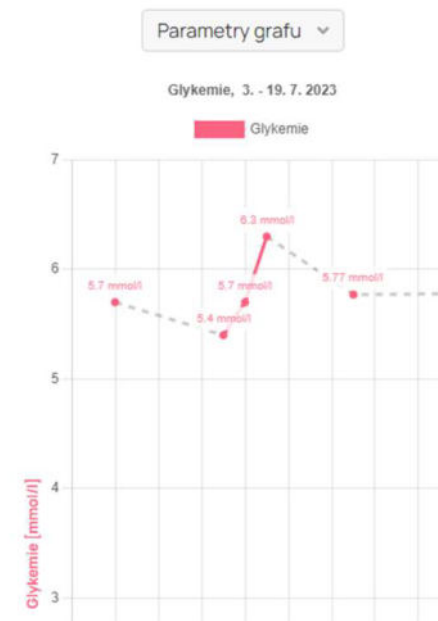
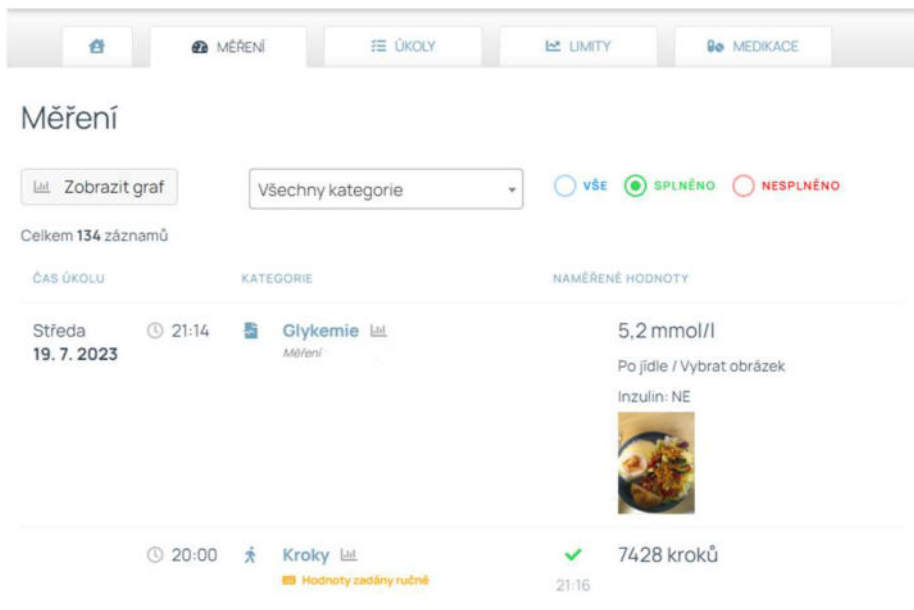
susp. normotenzní glaukom (NOT <21
mm Hg, susp. papila)

8 pacientů bylo vyhodnoceno jako
rizikových (3x oční hypertenze, 5x
normotenzní glaukom)


6 z 8 se dostavilo:

susp. oční hypertenze 3x - 2x
potvrzena, 1x syndrom pigmentové
disperze – všichni tři vyžadují sledování!

Susp. normotenzní glaukom 3x – 2x
potvrzen (nasazena terapie), 1x
nepotvrzen



GESTAČNÍ DIABETES



Lékař v kontaktu s pacientkami bez nutnosti, aby pravidelně dojížděly do FNOL.

Komunikace probíhá mj. písemně přes portál pacienta.

Pacientka provádí měření v domácím prostředí.

Sledování je kontinuální s možností nastavení podmínek.

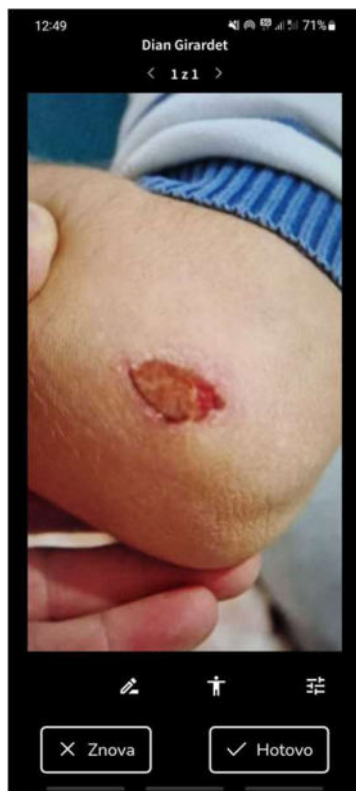Nižší počet návštěv.

Nižší úzkost u pacientek, které byly v kontaktu s lékařem.


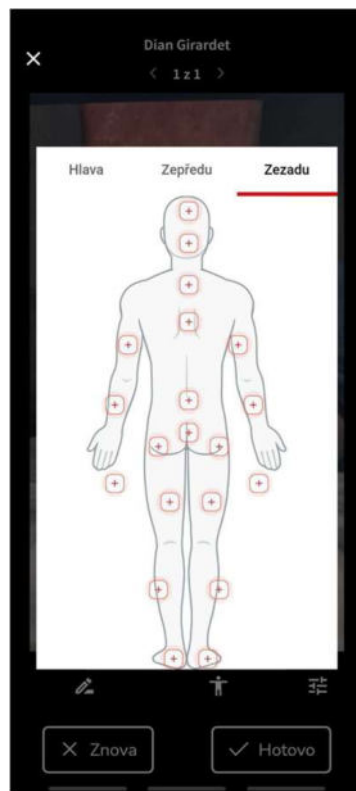
Možnost komunikace s poradcem, hledání vzorce mezi glykemií a jídlem.

Vše v jedné aplikaci

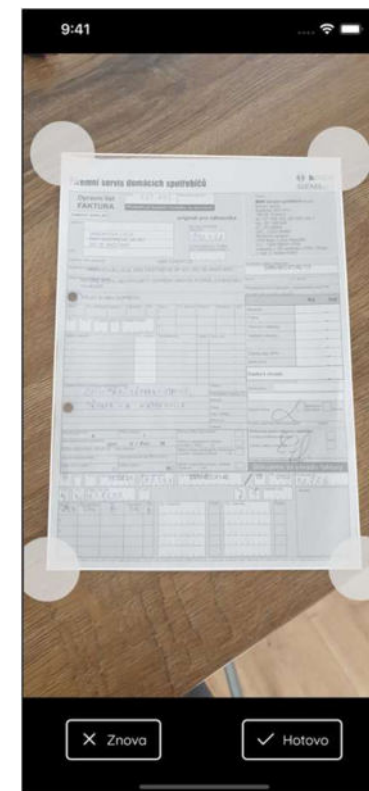Mobilní aplikace umožňuje



Dokumentace zranění pacienta včetně přiřazení k bodům zájmu



Video dokumentace vyšetření



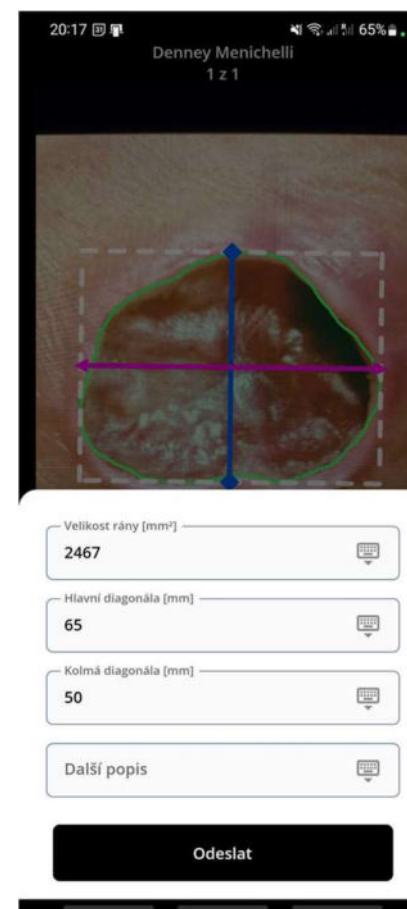
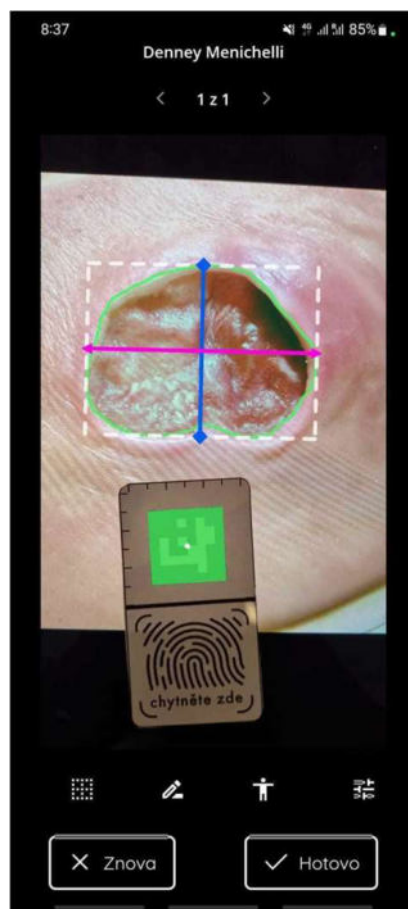
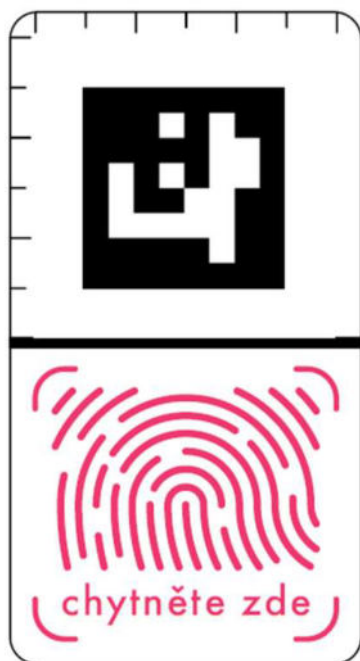
Skenování dokumentů



When it is better to see 1 time than to describe 10 times



Spolupráce a monitorace





Děkujeme za
pozornost

